- Copyright - Il Pensiero Scientifico Editore downloaded by IP 3.15.190.144 Sun, 28 Apr 2024, 23:54:13

Studi osservazionali

Isolamento circonferenziale delle vene polmonari mediante ablazione transcatetere con radiofrequenza per il trattamento della fibrillazione atriale

Emanuele Bertaglia, Virginia Scarabeo, Franco Zoppo, Claudio Zerio, Nicola Pellizzari, Francesca Zerbo, Daniele D'Este, Pietro Pascotto

Dipartimento di Cardiologia, Ospedale Civile, Mirano (VE)

Key words:
Atrial fibrillation; Transcatheter ablation.

Background. **Circumferential anatomical isolation of the pulmonary veins by radiofrequency transcatheter ablation is a new technique for the treatment of atrial fibrillation (AF). The aim of our study was to evaluate the efficacy and the safety of circumferential radiofrequency ablation of the pulmonary veins and to analyze clinical, echocardiographic and procedural parameters as possible predictors of clinical success.**

Methods. **We performed circumferential isolation of the pulmonary veins in 33 patients with paroxysmal (15 patients) or persistent AF (18 patients) refractory to at least two antiarrhythmic drugs. All patients continued antiarrhythmic therapy after the procedure for at least 12 months.**

Results. **At the end of the follow-up (mean 13.7 ± 5.1 months) 70% of the patients resulted responders to the ablation, with no differences between patients with paroxysmal and persistent AF. Complications were observed in 3% of patients. Among clinical, echocardiographic and procedural parameters analyzed none turned out to be predictor of clinical success.**

Conclusions. **Circumferential isolation of the pulmonary veins by radiofrequency transcatheter ablation associated with antiarrhythmic drugs was efficacious in 70% of patients with either paroxysmal or persistent AF. None of the analyzed variables predicted clinical success.**

(Ital Heart J Suppl 2003; 4 (10): 825-832)

© 2003 CEPI Srl

Ricevuto il 28 gennaio 2003; nuova stesura il 28 luglio 2003; accettato il 29 luglio 2003.

Per la corrispondenza:

Dr. Emanuele Bertaglia

Dipartimento di Cardiologia Ospedale Civile Via Mariutto, 13 30035 Mirano (VE) E-mail: ulss13mirano.elettrofisiologia@wind.it.net

Introduzione

La fibrillazione atriale (FA) costituisce l'aritmia sostenuta di più comune riscontro nella pratica clinica; è la prima causa di ricovero ospedaliero per aritmie, e negli ultimi anni ha richiamato l'attenzione dei ricercatori perché è una condizione associata ad un aumentato rischio di mortalità e morbilità cardiovascolare[1-3]. La prevalenza e l'incidenza della FA aumentano con l'avanzare dell'età[4,5].

Le strategie terapeutiche usate per interrompere la FA sono la cardioversione elettrica e la cardioversione farmacologica. L'efficacia immediata di una cardioversione elettrica si aggira tra il 60 ed il 90% dei casi, ed aumenta pretrattando i pazienti con farmaci antiaritmici[6,7]. Tuttavia, le possibilità di mantenere a lungo termine il ritmo sinusale sono scarse.

Per questo motivo durante le ultime due decadi si sono sviluppate varie tecniche chirurgiche e percutanee per eliminare l'aritmia. La scoperta che la FA può essere innescata da battiti ectopici atriali che originano prevalentemente dalle vene polmonari (VP) ha determinato lo sviluppo di tecniche ablative mirate all'eliminazione dei suddetti foci per il trattamento dell'aritmia[8].

Nel corso degli anni le tecniche di ablazione si sono modificate passando da un approccio di tipo focale[8,9], ad un'ablazione di tipo segmentale[10-12], sino alla più recente tecnica di isolamento circonferenziale anatomico delle VP[13].

Scopo del nostro lavoro è stato quello di valutare la sicurezza e l'efficacia dell'isolamento circonferenziale delle VP mediante ablazione transcatetere con radiofrequenza per il trattamento della FA. Sono stati inoltre analizzati alcuni parametri clinici, ecocardiografici e procedurali come possibili variabili predittive di successo clinico.

Materiali e metodi

La popolazione dello studio è costituita da 33 pazienti con FA parossistica (15 pa-

- Copyright - Il Pensiero Scientifico Editore downloaded by IP 3.15.190.144 Sun, 28 Apr 2024, 23:54:13

zienti, 45%) o persistente (18 pazienti, 55%), resistente ad almeno due farmaci antiaritmici, sottoposti ad isolamento circonferenziale delle VP mediante ablazione transcatetere con radiofrequenza tra aprile 2001 ed ottobre 2002. I sintomi legati alla FA dovevano essere cominciati almeno 6 mesi prima dell'ablazione. I pazienti con FA parossistica dovevano aver avuto almeno un episodio di aritmia al mese di durata > 1 ora e ad interruzione spontanea. I pazienti con FA persistente dovevano aver avuto almeno due episodi di aritmia di durata > 24 ore negli ultimi 12 mesi, e tali episodi dovevano essere stati interrotti con cardioversione farmacologica e/o elettrica.

Non sono stati inclusi nello studio: pazienti nei quali la FA era presente continuativamente da più di 12 mesi; pazienti con FA secondaria ad alterazioni transitorie o correggibili quali traumi, disioniemie, ipertiroidismo, intossicazioni farmacologiche; pazienti con altri "trigger" di FA (flutter atriale, tachicardia atriale, ecc.) non precedentemente trattati; pazienti con sindrome di Wolff-Parkinson-White; pazienti con trombi od altre masse intratriali; pazienti in classe funzionale NYHA III-IV; pazienti in lista per trapianto cardiaco; pazienti con angina instabile o pregresso infarto miocardico acuto o rivascolarizzazione coronarica nei 3 mesi precedenti; pazienti nei quali era controindicata la terapia anticoagulante orale.

Allo scopo di definire le caratteristiche della FA (parossistica o persistente), ciascun paziente ha eseguito almeno quattro elettrocardiogrammi (ECG) ed una registrazione dell'ECG Holter per 24 ore durante il mese precedente l'ablazione.

Ecocardiografia transtoracica. Gli studi ecocardiografici sono stati eseguiti 24 ore prima dell'ablazione utilizzando l'apparecchiatura Hewlett-Packard Sonos 4500 o 5500 (Hewlett-Packard Co., Andover, MA, USA). Alcuni pazienti hanno eseguito l'esame durante FA. Un trasduttore a frequenza variabile (2.5-4.0 MHz) è stato usato per le immagini M-mode, bidimensionali e Doppler. Le sezioni standard e le misure ecocardiografiche sono state effettuate seguendo le linee guida della Società Americana di Ecocardiografia[14]. La frazione di eiezione del ventricolo sinistro è stata valutata con il metodo biplano di Simpson modificato[15].

Ablazione transcatetere. Da ogni paziente è stato ottenuto il consenso informato. La terapia antiaritmica in atto è stata continuata in tutti i pazienti durante la procedura. La terapia anticoagulante con warfarin è stata interrotta 2 giorni prima, e sostituita con eparina a basso peso molecolare sino a 12 ore prima della procedura. Un esame ecocardiografico transesofageo è stato eseguito qualche ora prima dell'ablazione per escludere la presenza di trombi in atrio sinistro[16].

Un catetere quadripolare (Webster, Biosense Webster Inc., Diamond Bar, CA, USA) è stato posizionato all'interno del seno coronarico, mentre il catetere ablatore (Navistar ThermoCool, Biosense Webster) è stato posizionato in atrio sinistro attraverso puntura transettale o attraverso forame ovale pervio. La puntura transettale è stata eseguita sotto guida fluoroscopica utilizzando un catetere guida lungo, 8F (Preface, Biosense Webster) e l'ago di Brockenborough (BRK, St. Jude Medical, Daig Co., Minnetonka, MA, USA).

Gli elettrogrammi bipolari, filtrati con limiti tra 30 e 500 Hz, sono stati registrati in modo digitale (Midas PPG, Hellige Inc., Freiburg, Germania). Quando necessario, la stimolazione atriale è stata eseguita dal seno coronarico distale con uno stimolatore esterno (TECS II, Medico, Padova, Italia).

Un bolo di eparina (100 UI/kg) è stato somministrato dopo l'introduzione del catetere in atrio sinistro, seguito da altri boli in modo da mantenere il tempo di attivazione della coagulazione > 250 s.

Una mappa tridimensionale anatomica "real-time" dell'atrio sinistro è stata ricostruita usando un sistema di navigazione non fluoroscopico (CARTO System, Biosense Webster). Per identificare l'ostio delle VP il catetere mappante è stato posto 2-4 cm all'interno di ogni VP e lentamente ritirato. L'ostio della VP è stato identificato come il punto nel quale la comparsa del potenziale atriale si accompagnava alla caduta improvvisa dell'impedenza, mentre in fluoroscopia la punta del catetere si trovava all'interno dell'ombra cardiaca.

Le venografie delle VP di sinistra e della VP superiore destra sono state eseguite in proiezione antero-posteriore utilizzando l'introduttore lungo avanzato sino all'ostio della VP lungo il catetere mappante, e iniettando da 10 a 20 ml di mezzo di contrasto per ciascuna vena. Una mappa dell'atrio sinistro è stata acquisita mediante la raccolta, durante ritmo sinusale o FA, di circa 50 punti per paziente, in modo da ottenere una ricostruzione affidabile dal punto di vista anatomico (Fig. 1). Le VP so-

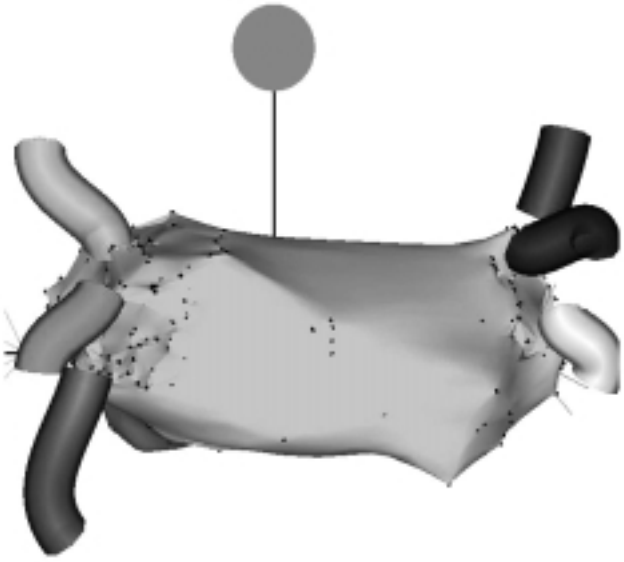

Figura 1. *Ricostruzione elettroanatomica dell'atrio sinistro: proiezione postero-anteriore con la rappresentazione grafica delle vene polmonari. In questo paziente sono state identificate 3 vene polmonari destre e 3 vene polmonari sinistre.*

- Copyright - Il Pensiero Scientifico Editore downloaded by IP 3.15.190.144 Sun, 28 Apr 2024, 23:54:13

no state rappresentate graficamente come strutture tubulari esterne alla mappa. Una cura particolare, attraverso l'acquisizione di molti punti, è stata posta nel definire la regione periostiale, ove è stata poi erogata la radiofrequenza.

In seguito, è stata erogata energia di radiofrequenza attraverso l'elettrodo distale del catetere mappante, che è stato irrigato con un flusso di 17 ml/min di soluzione salina. Il limite di temperatura è stato posto a 50°C, e il limite di potenza a 25-30 W. Le linee di ablazione circonferenziale sono state realizzate tramite lesioni focali contigue con radiofrequenza, esternamente agli osti delle VP, segnando sulla mappa con un "tag" rosso ogni erogazione. L'obiettivo era l'isolamento circonferenziale di ogni singola VP. Tuttavia, in presenza di osti venosi comuni o molto vicini tra loro, le 2 VP ipsilaterali sono state circondate da un unico anello di radiofrequenza (Fig. 2). L'erogazione è stata continuata sino ad ottenere la scomparsa o la dissociazione dei potenziali all'interno della VP e la riduzione di ampiezza del potenziale atriale locale di almeno l'80%. Nelle VP di sinistra il potenziale di "far field" derivante dall'auricola è stato differenziato dall'elettrogramma locale mediante stimolazione dal seno coronarico distale.

Negli ultimi 10 casi, l'isolamento elettrico delle VP è stato confermato anche dalla valutazione del "blocco di uscita". Prima dell'ablazione, durante ritmo sinusale, dal catetere ablatore posto all'interno della VP venivano somministrati impulsi di 10 mA di ampiezza (5 mA per le VP destre per evitare la cattura dell'atrio destro) e di 10 ms di durata. Venivano identificati con un "tag" di colore celeste i punti più distali della VP dai quali era possibile ottenere la cattura locale (analizzando l'elettrogramma locale) e la cattura atriale sinistra (analizzando l'elettrogramma del catetere posto in seno coronarico). Per ogni VP sono stati identificati almeno 3 punti dai quali era possibile la cattura atriale sinistra. Dopo l'ablazione circonferenziale, i punti all'interno della VP sono stati rinavigati. È stata ripetuta la stimolazione con le medesime caratteristiche dello stimolo. La VP è stata considerata isolata elettricamente se, oltre alla scomparsa o alla dissociazione dei potenziali venosi, la stimolazione determinava la cattura locale in assenza della cattura atriale sinistra (Fig. 3).

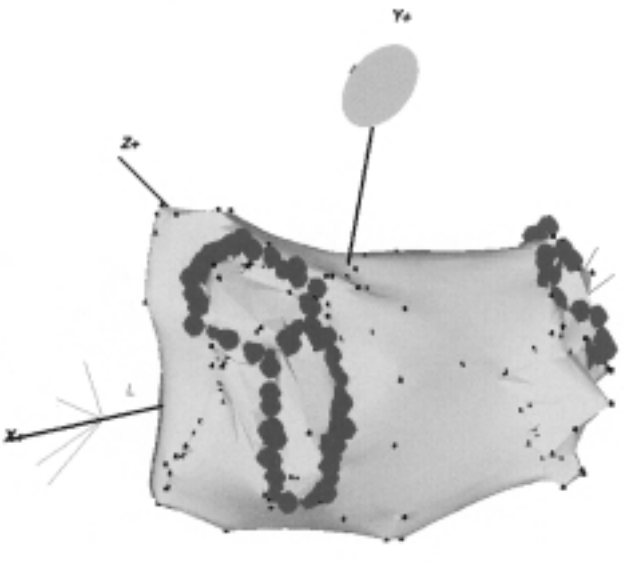

Figura 2. *Ricostruzione elettroanatomica dell'atrio sinistro al termine dell'ablazione circonferenziale. Proiezione laterale sinistra modificata che evidenzia gli anelli di radiofrequenza* (punti scuri) *a circondare ogni singola vena polmonare.*

A partire da gennaio 2002, accanto all'isolamento circonferenziale delle VP, sono state aggiunte delle erogazioni lineari sia in atrio destro che in atrio sinistro allo scopo di aumentare l'efficacia dell'ablazione. Mediante erogazioni puntiformi, sono state create delle linee continue di radiofrequenza, lungo gli istmi compresi tra la vena cava inferiore e la valvola tricuspide in atrio destro (istmo tricuspidalico), e tra la VP inferiore sinistra e la valvola mitrale in atrio sinistro (istmo mitralico). Tali erogazioni sono state eseguite portando il limite di potenza a 45 W, ed aumentando il flusso di irrigazione della soluzione salina sino a 30 ml/min. La creazione del blocco elettrico è stata verificata mediante la dimostrazione della comparsa lungo l'istmo di una linea continua di doppi potenziali durante stimolazione continua a 600 ms di ciclo dal seno coronarico prossimale (istmo tricuspidalico) o distale (istmo mitralico). La presenza dei doppi potenziali è stata ritenuta sufficiente per dimostrare il blocco transistmico se la distanza tra lo stimolo e il secondo potenziale era > 150 ms[17].

La venografia delle VP isolate è stata ripetuta a fine procedura per escludere stenosi delle stesse[18].

Follow-up. Dopo l'ablazione la terapia anticoagulante è stata immediatamente ripresa e il paziente posto in osservazione con monitoraggio telemetrico dell'ECG per 48-72 ore. Durante il follow-up il paziente è stato sottoposto a visita con monitoraggio ECG Holter per 24 ore ogni mese, per i primi 3 mesi, ed in seguito ad intervalli di 3 mesi e alla ricomparsa di sintomi. L'ecocardiogramma transtoracico è stato ripetuto alla dimissione e dopo 3 mesi.

La terapia antiaritmica è stata mantenuta in tutti i pazienti per i primi 12 mesi dopo l'ablazione.

Analisi statistica. Le variabili continue sono presentate come media ± DS; le variabili discrete come percentuale.

Il confronto tra pazienti responder e pazienti non responder è stato eseguito utilizzando il test del χ^2 o il test esatto di Fisher per confrontare le variabili discrete, ed il test t di Student per dati non appaiati o il test di Mann-Withney per confrontare le variabili continue. Sono stati considerati statisticamente significativi valori di $p < 0.05$.

Tutte le analisi sono state eseguite utilizzando il programma SPSS (versione 11.0, Chicago, IL, USA).

- Copyright - Il Pensiero Scientifico Editore downloaded by IP 3.15.190.144 Sun, 28 Apr 2024, 23:54:13

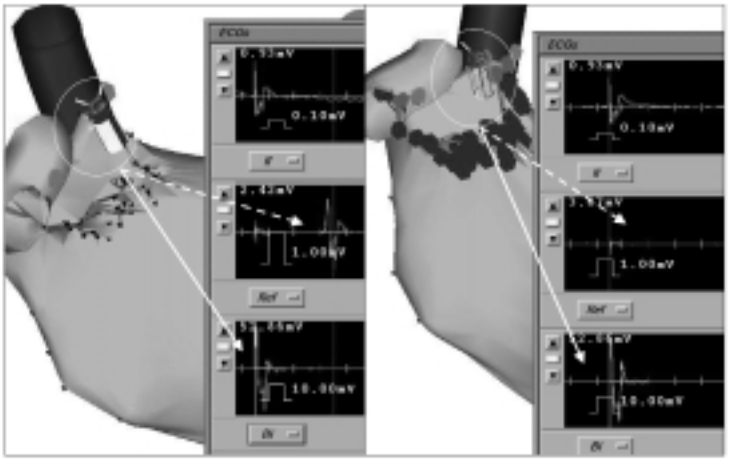

A B

Figura 3. *Verifica dell'isolamento della vena polmonare con dimostrazione del blocco di uscita.* A: *prima dell'ablazione la stimolazione dall'interno della vena polmonare* (cerchio aperto) *determina cattura locale sul catetere mappante* (freccia continua) *e cattura atriale sinistra sul catetere posto in seno coronarico* (freccia tratteggiata). B: *dopo l'ablazione circonferenziale, la stimolazione dallo stesso punto della vena polmonare* (cerchio aperto) *determina cattura locale sul catetere mappante* (freccia continua)*, ma non cattura atriale sinistra* (freccia tratteggiata). *Ogni lesione focale eseguita con l'applicazione della radiofrequenza è stata segnata sulla mappa con un punto rosso.*

Definizioni.

• FA parossistica: FA in presenza di documentazione (ECG e/o ECG Holter) di ritmo sinusale spontaneo in almeno un'occasione durante il mese precedente l'ablazione.

• FA persistente: FA in assenza di documentazione (ECG e/o ECG Holter) di ritmo sinusale spontaneo in almeno un'occasione durante il mese precedente l'ablazione.

• Focus ectopico: meccanismo aritmogeno presunto dalla documentazione all'ECG Holter di almeno 10 battiti ectopici prematuri atriali tipo "P on T" all'ora, e/o con FA innescata da battiti ectopici prematuri atriali tipo "P on T".

• Paziente responder: paziente asintomatico e senza documentazione di FA di durata > 30 s a partire dal terzo mese successivo all'ablazione.

• Recidiva precoce: recidiva di FA entro il terzo mese dall'ablazione.

Risultati

Pazienti. L'età media dei pazienti del presente studio è risultata di 59.1 ± 8.5 anni, con una netta prevalenza del sesso maschile (75%). In media, la storia aritmica durava da 4.1 ± 3.4 anni. Solo nel 24% dei casi vi era una chiara evidenza al momento della procedura di un'attività focale dalle VP che reinnescava episodi di FA.

Il 42% dei pazienti presentava una cardiopatia strutturale (cardiopatia ipertensiva in 9 pazienti, ischemica in 2, dilatativa in 1 e valvulopatia mitralica in 2). Il 33% dei pazienti era già stato sottoposto in passato ad ablazione transcatetere dell'istmo cavo-tricuspidalico per la presenza di flutter atriale tipico.

All'ecocardiogramma transtoracico il diametro antero-posteriore dell'atrio sinistro è risultato di 48.5 ± 5.7 mm, il diametro telediastolico del ventricolo sinistro di 53.9 ± 5.7 mm, e la frazione di eiezione del ventricolo sinistro del 62.3 ± 8.8%.

Ablazione transcatetere. Il 66% delle procedure è stato eseguito durante ritmo sinusale, spontaneo oppure ottenuto mediante cardioversione elettrica. La durata media della procedura di ablazione è stata di 282.3 ± 68.5 min, con tempo medio di fluoroscopia di 26.5 ± 12.3 min. È stata erogata radiofrequenza per un totale di 53.6 ± 18.9 min. Sono state isolate 4 VP nell'87% dei pazienti e 3 VP nel 13% dei pazienti, per l'impossibilità di eseguire l'isolamento circonferenziale della VP inferiore destra. L'ablazione lineare è stata eseguita lungo l'istmo destro nel 66% dei pazienti e lungo l'istmo sinistro nel 45% dei pazienti.

Durante le erogazioni puntiformi è sempre stata ottenuta la riduzione di ampiezza del potenziale atriale locale di almeno l'80%. Al termine dell'ablazione circonferenziale non è stato possibile verificare l'isolamento elettrico della VP in 7 pazienti (21%) perché la FA recidivava precocemente dopo cardioversione. Nei restanti 26 pazienti (79%) il controllo eseguito in 95 VP ha dimostrato l'abolizione dei potenziali venosi polmonari in 92/95 (97%) e la dissociazione in 3/95 (3%).

Riguardo alla presenza del blocco di uscita, questo è stato verificato in 39 VP di 10 pazienti. La conduzione elettrica dalla VP all'atrio sinistro era presente prima dell'ablazione in 39/39 (100%) VP. Al contrario, al termine dell'ablazione circonferenziale la conduzione elettrica dalla VP all'atrio sinistro non era presente in nessuna delle 39 VP.

La validazione elettrofisiologica del blocco transistmico è stata dimostrata nel 72% dei pazienti sottoposti

- Copyright - Il Pensiero Scientifico Editore downloaded by IP 3.15.190.144 Sun, 28 Apr 2024, 23:54:13

ad ablazione dell'istmo tricuspidalico, e solo nel 6% dei pazienti sottoposti ad ablazione dell'istmo mitralico.

Complicanze. In una paziente (3%), 3 ore dopo il termine della procedura si è formato un cospicuo versamento pericardico (senza tamponamento), che ha richiesto comunque il drenaggio percutaneo. Non si sono evidenziate stenosi delle VP al controllo angiografico postablazione.

Follow-up. La durata media del follow-up è risultata di 13.7 ± 5.1 mesi (range 6-24 mesi). Recidive precoci di FA si sono osservate nel 61% dei pazienti. Tuttavia, il 55% dei pazienti con recidive precoci non ha manifestato FA dopo i primi 3 mesi dall'ablazione. In questo modo, il 70% dei pazienti è risultato responder all'ablazione durante il follow-up a lungo termine.

Undici pazienti hanno superato i 12 mesi di follow-up: tra questi 6/11 (55%) hanno sospeso la terapia antiaritmica.

Tra i 10 pazienti con recidive di FA, sino ad ora solo 2 hanno accettato di ripetere l'ablazione, che è stata eseguita utilizzando un'altra tecnica ablativa.

Variabili predittive di efficacia dell'ablazione. L'analisi bivariata di diverse variabili cliniche, ecocardiografiche, e procedurali non ha permesso di individuare dei predittori di efficacia dell'ablazione (Tab. I). Solo la frazione di eiezione del ventricolo sinistro è risultata al limite della significatività statistica più elevata nel gruppo di pazienti responder rispetto a quelli non responder (63.0 ± 9.9 vs 60.7 ± 5.5%, p = 0.06). In particolare, l'efficacia dell'ablazione è risultata sovrapponibile nei pazienti con storia di FA persistente rispetto ai pazienti con storia di FA parossistica (72% FA persistente vs 67% FA parossistica, p = 0.73)

Discussione

Risultato principale. Il presente studio ha dimostrato che l'isolamento circonferenziale delle VP mediante ablazione transcatetere con radiofrequenza associato alla terapia farmacologica può curare sia la FA parossistica che la FA persistente nel 70% dei casi.

Efficacia dell'ablazione circonferenziale. La scoperta da parte di Haissaguerre et al.[8] dell'importanza delle VP nella genesi delle extrasistoli atriali scatenanti la FA ha aperto la strada per il trattamento di questa aritmia mediante ablazione transcatetere con radiofrequenza. L'approccio ablativo proposto inizialmente da Haissaguerre et al. prevedeva l'eliminazione del focus venoso da cui partono le extrasistoli scatenanti la FA attraverso l'erogazione direttamente all'interno della VP, ed era rivolto principalmente a pazienti con FA parossistica di tipo focale[8,9]. L'elevata incidenza di stenosi delle VP conseguenti all'erogazione di radiofrequenza all'interno della VP ha portato a modificare l'approccio, passando ad un'ablazione di tipo segmentale. Questo approccio prevede, sotto la guida di un preciso mappaggio elettrofisiologico facilitato dall'uso di cateteri multipolari circonferenziali, l'erogazione di radiofrequenza sull'ostio della VP allo scopo di eliminare o dissociare dall'atrio sinistro il potenziale venoso della VP[10-12,19]. Per l'elevato numero di recidive di FA che richiedevano la ripetizione di più procedure in più del 50% dei pazienti, l'approccio è stato ulteriormente modificato, estendendo l'ablazione a tutte e 4 le VP[20]. Tuttavia, ciò non ha portato né alla riduzione del numero di pazienti costretti a ripetere l'ablazione (49%), né all'aumento del successo clinico, che è rimasto all'incirca dell'80% (15% dei pazienti in terapia antiaritmica). Quando l'isolamento segmentale delle VP è stato proposto in pa-

Tabella I. Confronto mediante analisi bivariata dei pazienti responder e non responder.

Variabili	Responder	Non responder	p
Cliniche			
Età (anni)	58.9 ± 8.8	59.4 ± 8.4	0.91
Sesso maschile (%)	83	60	0.21
Fibrillazione atriale persistente (%)	57	50	0.73
Storia di fibrillazione atriale (anni)	3.7 ± 3.2	5.1 ± 3.8	0.26
Cardiopatia associata (%)	39	50	0.56
Ecocardiografiche			
Diametro telediastolico del ventricolo sinistro (mm)	53.6 ± 5.1	54.7 ± 7.2	0.14
Diametro telesistolico del ventricolo sinistro (mm)	35.5 ± 5.7	34.9 ± 5.4	0.76
Frazione di eiezione (%)	63.0 ± 9.9	60.7 ± 5.5	0.06
Diametro antero-posteriore atrio sinistro (mm)	48.8 ± 5.3	47.8 ± 6.7	0.35
Diametro trasversale atrio sinistro (mm)	50.7 ± 5.3	50.4 ± 6.9	0.35
Volume atrio sinistro (ml/m^2)	72.0 ± 21.0	71.3 ± 30.4	0.27
Procedurali			
Durata della radiofrequenza (min)	46.7 ± 14.3	56.7 ± 20.1	0.18
Focus ectopico (%)	26	20	1.00
Numero vene isolate	3.1 ± 0.9	3.2 ± 0.9	0.85
Ablazione lineare istmo mitralico (%)	44	50	0.73
Ablazione lineare istmo tricuspidalico (%)	61	80	0.43

- Copyright - Il Pensiero Scientifico Editore downloaded by IP 3.15.190.144 Sun, 28 Apr 2024, 23:54:13

zienti con FA persistente, i risultati sono stati più deludenti (successo clinico riferito tra il 29 e il 60%), e sempre elevato è stato il numero di pazienti sottoposti a due o più sessioni di ablazione (53%)[19,21].

L'ablazione circonferenziale delle VP proposta da Pappone et al.[13] si basa su un approccio di tipo anatomico che mira alla riduzione di almeno il 75% dell'ampiezza degli elettrogrammi atriali attorno all'ostio di ciascuna VP. Con questo approccio i risultati clinici sono risultati sovrapponibili alla metodica elettrofisiologica nei pazienti con FA parossistica, e superiori nei pazienti con FA persistente o permanente[22]. Kanagaratnam et al.[23] hanno confermato che l'isolamento anatomico delle VP associato alla terapia antiaritmica è in grado di mantenere il ritmo sinusale nel 73% dei pazienti con FA persistente.

Nella nostra casistica abbiamo utilizzato un approccio ablativo di tipo circonferenziale, confermando l'isolamento elettrico della VP mediante la scomparsa o la dissociazione dei potenziali venosi e, in 10 pazienti, mediante la dimostrazione del blocco di uscita del segnale dalla VP. I nostri dati dimostrano che l'approccio circonferenziale permette di ottenere risultati paragonabili a quelli ottenuti con l'approccio segmentale nei pazienti con FA parossistica (successo nel 67% dei pazienti dopo una singola procedura)[11,20], e risultati migliori rispetto all'approccio focale nei pazienti con FA persistente (successo nel 72% dei pazienti dopo una singola procedura)[19,21]. Questi risultati sono stati ottenuti nonostante solo il 24% dei nostri pazienti presentasse un focus ectopico quale "trigger" della FA. Quindi, l'efficacia dell'approccio ablativo delle VP di tipo circonferenziale sembra essere legata solo in parte all'eliminazione o all'isolamento dei foci aritmogeni delle VP[24], ma soprattutto all'effetto sul rimodellamento elettroanatomico dell'atrio sinistro. È noto, infatti, che l'area che circonda gli osti delle VP a livello della parete posteriore dell'atrio sinistro ha un ruolo critico nel mantenimento dell'aritmia: costituisce una regione con un'attività atriale altamente organizzata che può sostenere circuiti di rientro durante FA[25-27].

Efficacia delle lesioni lineari. L'esecuzione di lesioni lineari in atrio destro (istmo tricuspidalico) ed in atrio sinistro (istmo mitralico) non ha determinato un aumento dell'efficacia della procedura ablativa.

Per quanto riguarda l'atrio destro, già i dati del gruppo di Bordeaux hanno evidenziato che il blocco sistematico dell'istmo tricuspidalico non riduce le recidive di FA nei pazienti con FA parossistica[11,20]. Nella nostra casistica abbiamo ottenuto una percentuale di blocco transistmico molto bassa (72%) rispetto al 90-95% che viene ottenuto solitamente. Questo può essere spiegato con il fatto che talvolta l'ottenimento del blocco elettrofisiologico dell'istmo cavo-tricuspidalico è tutt'altro che facile, e potrebbe richiedere una seconda procedura dedicata. Tra i pazienti nei quali non era stato ottenuto un blocco transistmico, solo uno ha successivamente sviluppato un flutter atriale tipico che è stato eliminato con una seconda procedura. Tuttavia, anche dopo l'eliminazione del flutter atriale tipico questo paziente ha continuato a sviluppare FA.

Al momento attuale, non vi sono ancora dati in letteratura riguardo all'efficacia del blocco dell'istmo mitralico. Bisogna, tuttavia, sottolineare la difficoltà ad ottenere un blocco bidirezionale completo a livello dell'istmo mitralico: infatti, nella nostra casistica una dimostrazione elettrofisiologica di blocco transistmico è stata ottenuta solo nel 6% dei pazienti nei quali è stata eseguita la lesione lineare. La difficoltà ad ottenere il blocco dell'istmo mitralico risiede sia nell'eccessivo spessore di questa zona di tessuto atriale sinistro, sia nell'instabilità del contatto tra catetere ablatore e tessuto. La somministrazione di radiofrequenza all'interno del seno coronarico, che non è mai stata tentata nei nostri pazienti, sembra aumentare significativamente la possibilità di ottenere il blocco transistmico, a scapito di un elevato rischio di complicanze molto gravi quali stenosi o perforazione del seno coronarico e stenosi od occlusione dell'arteria circonflessa (Haissaguerre et al., comunicazione personale).

Complicanze. Nella nostra casistica abbiamo osservato una sola complicanza: un cospicuo versamento pericardico verificatosi 3 ore dopo il termine dell'ablazione. In questa paziente non era stata eseguita la puntura transettale per la presenza di un forame ovale pervio, mentre erano state eseguite l'ablazione circonferenziale di tutte e 4 le VP e le lesioni lineari in atrio destro e sinistro. La latenza con cui si è verificata la complicanza non permette una correlazione con una fase precisa della procedura.

Complessivamente i nostri dati confermano che l'isolamento segmentale o circonferenziale delle VP ottenuto mediante ablazione transcatetere con radiofrequenza è gravato da un'incidenza non trascurabile di complicanze (3%)[11,22,23,28,29].

Recidive precoci. Nel nostro studio le recidive precoci di FA non sembrano influenzare il risultato a distanza: infatti, il 55% dei pazienti che hanno presentato recidive precoci sono risultati responder a lungo termine. Il valore delle recidive precoci di FA (entro 2 settimane dalla procedura) era già stato valutato in precedenza[30]. Anche in quel lavoro, in circa un terzo dei pazienti con recidive precoci non si è avuta ricorrenza dell'aritmia nel follow-up a lungo termine. Le recidive precoci sono state interpretate come un fenomeno transitorio, non indicatore quindi di ricorrenza a lungo termine della FA, probabilmente legato ad un effetto irritativo della radiofrequenza o ad un effetto terapeutico ritardato della procedura[30].

Nel nostro studio, una così elevata percentuale di pazienti con recidive precoci che in seguito non hanno mostrato ricorrenza dell'aritmia può essere attribuita al tipo di ablazione eseguita: l'estesa applicazione della

- Copyright - Il Pensiero Scientifico Editore downloaded by IP 3.15.190.144 Sun, 28 Apr 2024, 23:54:13

radiofrequenza per l'esecuzione di lesioni circonferenziali può causare un transitorio effetto di irritazione.

Variabili predittive di successo. Tra le numerose variabili cliniche, ecocardiografiche e procedurali sottoposte all'analisi bivariata, nessuna si è dimostrata in grado di individuare i pazienti responder all'ablazione. Solo la frazione di eiezione del ventricolo sinistro più alta ha ottenuto un risultato al limite della significatività statistica, a dimostrazione che, purtroppo, i pazienti con insufficienza cardiaca, che potenzialmente sono quelli che potrebbero beneficiare maggiormente del mantenimento del ritmo sinusale, sono anche quelli più difficilmente curabili.

Conclusioni. La tecnica di isolamento circonferenziale delle VP mediante ablazione transcatetere con radiofrequenza per la cura della FA è risultata efficace nel 70% dei pazienti in associazione alla terapia antiaritmica. L'efficacia della procedura è sovrapponibile tra i pazienti con FA parossistica e con FA persistente.

Tra le variabili analizzate non è stato possibile individuare dei predittori di successo clinico.

Limiti dello studio. In questo studio l'analisi statistica non ha evidenziato alcuna variabile in grado di predire il successo clinico dell'ablazione circonferenziale. Tuttavia, questo risultato potrebbe essere stato causato dalla scarsa numerosità dei pazienti inclusi.

Il follow-up dei pazienti è stato eseguito senza utilizzare il monitoraggio ECG transtelefonico, per cui una percentuale di episodi asintomatici di FA potrebbe essere sfuggita alla nostra osservazione.

La comparsa della stenosi delle VP isolate è stata valutata solo in acuto. Recentemente, una progressione del grado di stenosi è stata dimostrata sino a 3 mesi dall'ablazione[31]. Per questo motivo, sebbene durante il follow-up nessun paziente abbia manifestato sintomi ascrivibili alla stenosi delle VP, l'incidenza di stenosi delle VP potrebbe essere sottostimata nella nostra casistica.

Riassunto

Razionale. La tecnica di isolamento anatomico circonferenziale delle vene polmonari tramite ablazione transcatetere con radiofrequenza è una metodica di recente introduzione per il trattamento della fibrillazione atriale (FA). Scopo del nostro lavoro è stato valutare l'efficacia e la sicurezza dell'isolamento circonferenziale delle vene polmonari, e analizzare alcuni parametri clinici, ecocardiografici e procedurali come possibili variabili predittive di successo clinico.

Materiali e metodi. Sono stati sottoposti ad ablazione circonferenziale delle vene polmonari 33 pazienti con FA parossistica (15 pazienti) o persistente (18 pazienti) refrattaria ad almeno due farmaci antiaritmici. Tutti i pazienti hanno continuato la terapia antiaritmica nei primi 12 mesi dopo la procedura.

Risultati. Dopo 13.7 ± 5.1 mesi di follow-up il 70% dei pazienti è risultato responder all'ablazione, con un'efficacia sovrapponibile tra i pazienti con FA parossistica e quelli con FA persistente. Si sono osservate complicanze nel 3% dei pazienti. Nessun parametro clinico, ecocardiografico e procedurale tra quelli analizzati si è dimostrato in grado di identificare i pazienti responder.

Conclusioni. L'isolamento circonferenziale delle vene polmonari mediante ablazione con radiofrequenza in associazione alla terapia antiaritmica è risultato efficace nel 70% dei pazienti con storia sia di FA parossistica che persistente. Non è stato possibile individuare variabili predittive di successo clinico.

Parole chiave: Ablazione transcatetere; Fibrillazione atriale.

Bibliografia

1. Kannel WB, Abbott RD, Savage DD, McNamara PM. Coronary heart disease and atrial fibrillation: the Framingham study. Am Heart J 1983; 106: 389-96.
2. Ostranderld JR, Brandt RL, Kjelsberg MO, Epstein FH. Electrocardiographic findings among the adult population of a total natural community, Tecumseh, Michigan. Circulation 1965; 31: 888-98.
3. Krahn AD, Manfreda J, Tate RB, Mathewson FA, Cuddy TE. The natural history of atrial fibrillation: incidence, risk factors, and prognosis in the Manitoba Follow-up Study. Am J Med 1995; 98: 476-84.
4. Wolf PA, Abbott RD, Kannel WB. Atrial fibrillation: a major contributor to stroke in the elderly. The Framingham Study. Arch Intern Med 1987; 147: 561-4.
5. Psaty BM, Manolio TA, Kuller LH, et al. Incidence of and risk factors for atrial fibrillation in older adults. Circulation 1997; 96: 2455-61.
6. Capucci A, Villani GQ, Aschieri D, Rosi A, Piepoli MF. Oral amiodarone increases the efficacy of direct-current cardioversion in restoration of sinus rhythm in patients with chronic atrial fibrillation. Eur Heart J 2000; 21: 66-73.
7. Oral H, Souza JJ, Michaud GF, et al. Facilitating transthoracic cardioversion of atrial fibrillation with ibutilide pretreatment. N Engl J Med 1999; 340: 1849-54.
8. Haissaguerre M, Jais P, Shah D, et al. Spontaneous initiation of atrial fibrillation by ectopic beats originating in the pulmonary veins. N Engl J Med 1998; 339: 659-66.
9. Chen SA, Hsieh MH, Tai CT, et al. Initiation of atrial fibrillation by ectopic beats originating from the pulmonary veins: electrophysiological characteristics, pharmacological responses, and effects of radiofrequency ablation. Circulation 1999; 100: 1879-86.
10. Haissaguerre M, Jais P, Shah DC, et al. Electrophysiological end point for catheter ablation of atrial fibrillation initiated from multiple pulmonary venous foci. Circulation 2000; 101: 1409-17.
11. Haissaguerre M, Shah DC, Jais P, et al. Electrophysiological breakthroughs from the left atrium to the pulmonary veins. Circulation 2000; 102: 2463-65.
12. Hocini M, Haissaguerre M, Shah D, et al. Multiple sources initiating atrial fibrillation from a single pulmonary vein

- Copyright - Il Pensiero Scientifico Editore downloaded by IP 3.15.190.144 Sun, 28 Apr 2024, 23:54:13

identified by a circumferential catheter. Pacing Clin Electrophysiol 2000; 23 (Part 2): 1828-31.
13. Pappone C, Rosanio S, Oreto G, et al. Circumferential radiofrequency ablation of pulmonary vein ostia: a new anatomic approach for curing atrial fibrillation. Circulation 2000; 102: 2619-28.
14. Sahn DJ, DeMaria A, Kisslo J, Weyman A. Recommendations regarding quantitation in M-mode echocardiography: results of a survey of echocardiographic measurements. Circulation 1978; 58: 1072-83.
15. Schiller NB, Shah PM, Crawford M, et al. Recommendations for quantitation of the left ventricle by two-dimensional echocardiography. American Society of Echocardiography Committee on Standards, Subcommittee on Quantitation of Two-Dimensional Echocardiograms. J Am Soc Echocardiogr 1989; 2: 358-67.
16. Ammash NM, Seward JB, Warnes CA, Connolly HM, O'Leary PW, Danielson GK. Partial anomalous pulmonary venous connection: diagnosis by transesophageal echocardiography. J Am Coll Cardiol 1997; 29: 1351-8.
17. Shah DC, Takahashi A, Jais P, et al. Local electrogram-based criteria of cavotricuspid isthmus block. J Cardiovasc Electrophysiol 1999; 10: 662-9.
18. Robbins, IM, Colvin EV, Doyle TP, et al. Pulmonary vein stenosis after catheter ablation of atrial fibrillation. Circulation 1998; 98: 769-75.
19. Haissaguerre M, Jais P, Shah DC, et al. Catheter ablation of chronic atrial fibrillation targeting the reinitiating triggers. J Cardiovasc Electrophysiol 2000; 11: 2-10.
20. Macle L, Jais P, Weerasooriya R, et al. Irrigated-tip catheter ablation of pulmonary veins treatment of atrial fibrillation. J Cardiovasc Electrophysiol 2002; 13: 1067-73.
21. Oral H, Knight BP, Tada H, et al. Pulmonary vein isolation for paroxysmal and persistent atrial fibrillation. Circulation 2002; 105: 1077-81.
22. Pappone C, Oreto G, Rosanio S, et al. Atrial electroanatomical remodeling after circumferential radiofrequency pulmonary vein ablation. Efficacy of an anatomic approach in a large cohort of patients with atrial fibrillation. Circulation 2001; 104: 2539-44.
23. Kanagaratnam L, Tomassoni G, Schweikert R, et al. Empirical pulmonary vein isolation in patients with chronic atrial fibrillation using a three-dimensional nonfluoroscopic mapping system: long-term follow-up. Pacing Clin Electrophysiol 2001; 24: 1774-9.
24. Bertaglia E, Zoppo F, D'Este D, Pascotto P. Electrophysiological demonstration of dissociation of pulmonary vein potentials through electroanatomically guided circumferential ablation. Pacing Clin Electrophysiol 2003; 26: 1413-6.
25. Gaita F, Calò L, Riccardi R, et al. Different patterns of atrial activation in idiopathic atrial fibrillation: simultaneous multisite atrial mapping in patients with paroxysmal and chronic atrial fibrillation. J Am Coll Cardiol 2001; 37: 534-41.
26. Kottkamp H, Hindricks G, Hammel D, et al. Intraoperative radiofrequency ablation of chronic atrial fibrillation: a left atrial curative approach by elimination of anatomic "anchor" reentrant circuits. J Cardiovasc Electrophysiol 1999; 10: 772-80.
27. Jalife J, Berenfeld O, Mansour M. Mother rotors and fibrillatory conduction: a mechanism of atrial fibrillation. Cardiovasc Res 2002; 54: 204-16.
28. Kok LC, Mangrum JM, Haines DE, Mounsey JP. Cerebrovascular complication associated with pulmonary vein ablation. J Cardiovasc Electrophysiol 2002; 13: 764-7.
29. Saad EB, Marrouche NF, Saad CP, et al. Pulmonary vein stenosis after catheter ablation of atrial fibrillation: emergence of a new clinical syndrome. Ann Intern Med 2003; 15: 634-8.
30. Oral H, Knight BP, Ozaydin M, et al. Clinical significance of early recurrences of atrial fibrillation after pulmonary vein isolation. J Am Coll Cardiol 2002; 40: 100-4.
31. Purerfellner H, Cihal R, Aichinger J, Martinek M, Nesser HJ. Pulmonary vein stenosis by ostial irrigated-tip ablation: incidence, time course, and prediction. J Cardiovasc Electrophysiol 2003; 14: 158-64.